

Pilotstudie zur Diagnose einer septischen Enzephalopathie durch Akustocerebrografie - Zwischenauswertung -

Anika Sievert, Georg Richter, Johannes Ehler, Mirosław Wróbel, Raiko Klomp, Thomas Mencke, Gabriele Nöldge-Schomburg, Martin Sauer

Einleitung

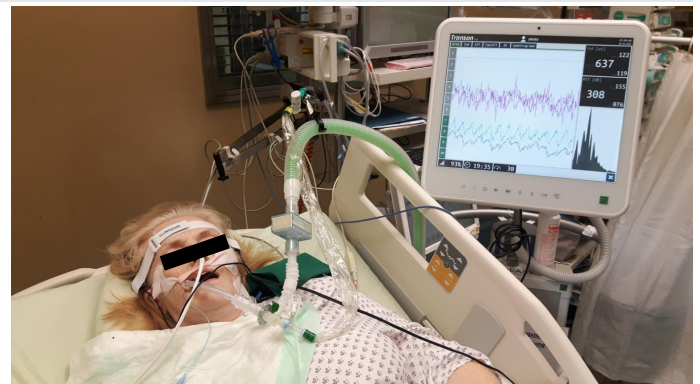Die septische Enzephalopathie (SE) ist eine schwerwiegende neurologische Komplikation und Frühsymptom der Sepsis. Die bisherige exakte Diagnostik ist sehr aufwändig und eine Frühdiagnose ist damit erschwert möglich. Mithilfe der Akustocerebrografie (ACG)- Methode (Sonovum AG, Leipzig) lassen sich Dichte- und Elastizitätsveränderungen cerebralen Gewebes nicht invasiv und bettseitig erfassen und damit Pathologien nachweisen (1). In einer Pilotstudie soll mit der ACG-Methode ein mögliches, neues Diagnostikum für die SE evaluiert werden.

Literatur: (1) M Bogdan, A Kolany, U Weber, R Elze, M Wróbel. Computer Aided Multispectral Ultrasound Diagnostics Brain Health Monitoring System based on Acoustocerebrography. Konferenzpaper MEDICO 2016; DOI: 10.1007/978-3-319-32703-7_191

Material & Methoden – Studienkonzeption

| | | |
|------------------------------|--|--|
| Beobachtungszeitraum 28 Tage | 20 Intensiv – Patienten | |
| | Sepsis-Gruppe (n=10) Schwere Sepsis/Sept. Schock V.a. SE | Kontroll-Gruppe (n=10) Nicht septisch Nicht delirant |
| | Tag 1, 3, 7, 14 | ACG Messung Tag 1, 3 |
| | Mentaler Status mit ICDSC ¹ + CAM-ICU ² | |
| | APACHE II ³ + SOFA ⁴ + Labor | |

¹Intensive Care Delirium Screening Checklist; ²Confusion Assessment Method for the ICU; ³Acute Physiology And Chronic Health Evaluation; ⁴Sequential Organ Failure Assessment – Score



Tab. 1: Studienkonzept

Abb. 1: ACG-Messung bettseitig auf der Intensivstation

Auswertung

Aus den Signalen einer ACG-Messung können über 1700 Merkmale (Phase, Amplitude, Flugzeit, Dämpfung, Frequenzspektrum ect.) extrahiert werden. Sie werden entsprechend ihrer Relevanz mit genetischen Algorithmen und Hauptkomponentenanalyse gefiltert. Die Hauptkomponenten werden als einheitslos betrachtet und fassen relevante Messmerkmale zusammen.

Die 1. Hauptkomponente basiert auf SOFA, beinhaltet u.a.: Phase (Phasenlage des Signals) Frequenz 1 (F1); Phase F2; Phase F7; Phase F10; Amplitude F1; Amplitude F7; Amplitude F9; Peaks aus der FFT (=Frequenzspektrum)

Die 2. Hauptkomponente basiert auf ICDSC, beinhaltet u.a.: „Time of Arrival“ (ToA=Flugzeit) F2; ToA F5; Dämpfung der F 1,12 MHz der Frequenzbandmessung; Dämpfung der F 1,49 MHz der Frequenzbandmessung; Phase F1; Amplitude F5

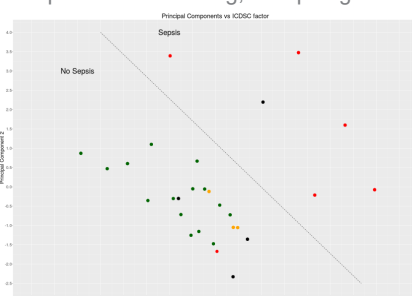


Abb. 2: Hauptkomponenten und ICDSC

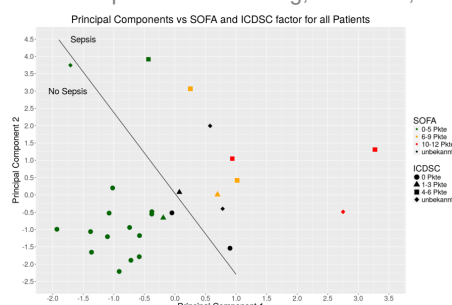


Abb. 3: Hauptkomponenten und ICDSC + SOFA

| Patient | APACHE II | SOFA | | Procalcitonin | |
|---------|-----------|-------|-------|---------------|-------|
| | | Tag 1 | Tag 3 | Tag 1 | Tag 3 |
| 1 | 11 | 1 | 2 | - | - |
| 2 | 8 | 1 | 1 | - | - |
| 3 | 8 | 2 | 0 | - | - |
| 4 | 11 | 1 | 0 | - | - |
| 5 | 19 | 6 | 3 | - | 0,56 |
| 6 | 5 | 2 | 1 | - | - |
| 7 | 24 | 12 | 6 | 6,92 | 3,0 |
| 8 | 24 | 12 | 9 | 36,6 | 39,8 |
| 9 | 27 | 10 | 2 | 8,7 | 4,4 |

Tab. 2 Patientenübersicht (7-9 Sepsis)

Ergebnisse

In der Vorauswertung der ersten 9 Patienten konnten 3 von 3 Patienten der Sepsis-Gruppe (Pat. 7-9, Tab. 2) mittels ACG-Methode identifiziert werden. Die Hauptkomponenten zeigten eine Korrelation ($p < 0,05$) hoher ICDSC-Werte (4/ >4 Punkte) und SOFA-Scores (>5 Punkte) mit der ACG-Messung in der septischen Gruppe (Abb. 2+3). Die 6 Patienten der Kontrollgruppe konnten mit ACG-morphologisch cerebralen Normalbefund charakterisiert werden. Eine klinische Besserung der Sepsis zeigte sich im Abfall des ICDSC- und SOFA- Scores bei den Patienten und in einer Veränderung des ACG-Ergebnisses zugunsten des nicht-septischen Befundes. APACHE II, SOFA-Score und Procalcitonin Werte der ersten 9 Patienten sind auszugsweise in Tabelle 2 dargestellt (Tab. 2). Alle 9 Patienten haben überlebt.

Schlussfolgerung

Komplexe Veränderungen des Hirngewebes während einer schweren Sepsis/ eines septischen Schocks lassen sich durch die ACG nachweisen; damit könnte die ACG-Messung zur Diagnose einer SE eventuell beitragen.